



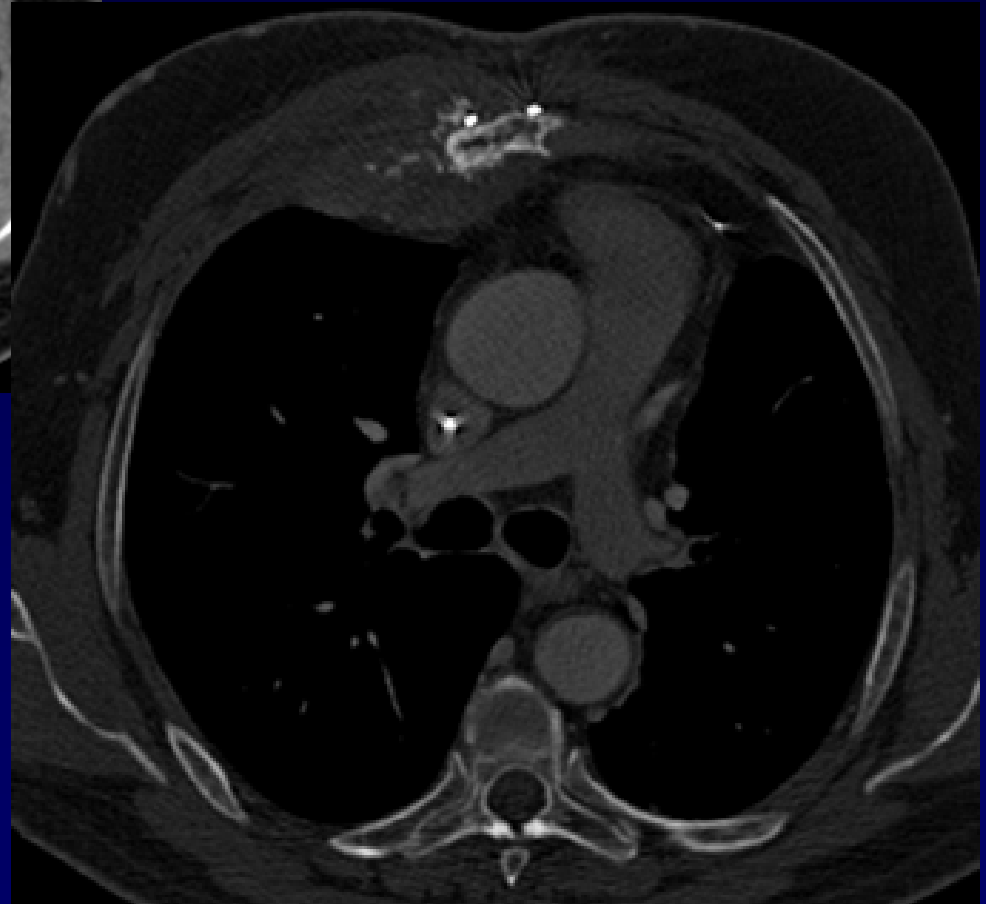
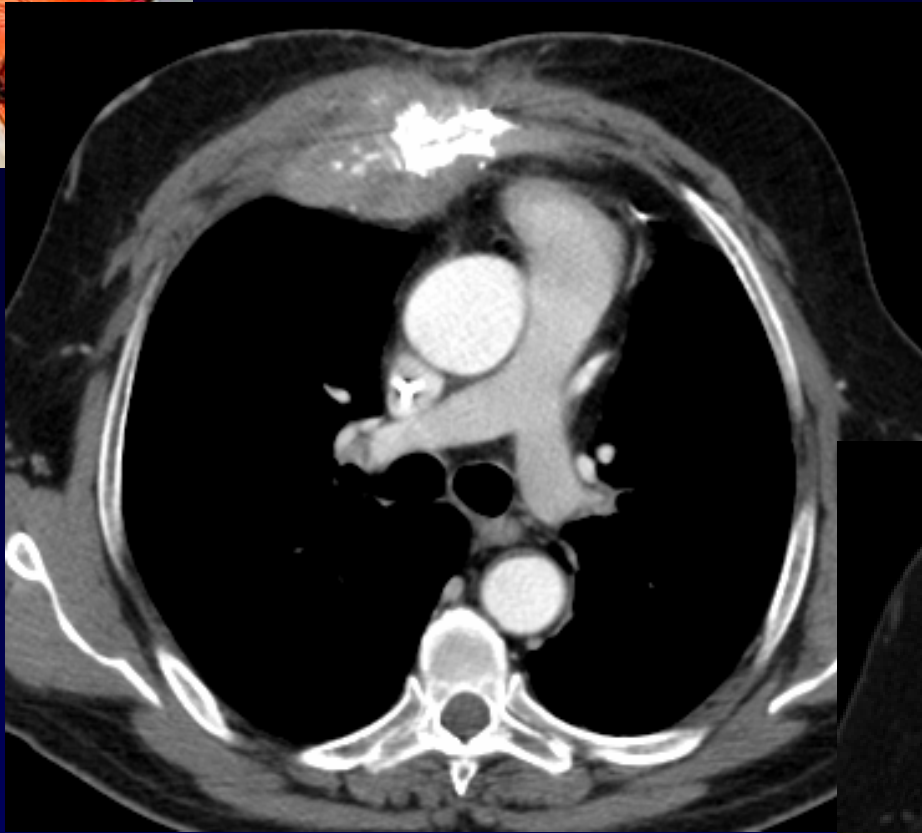
## **Dossier 2**

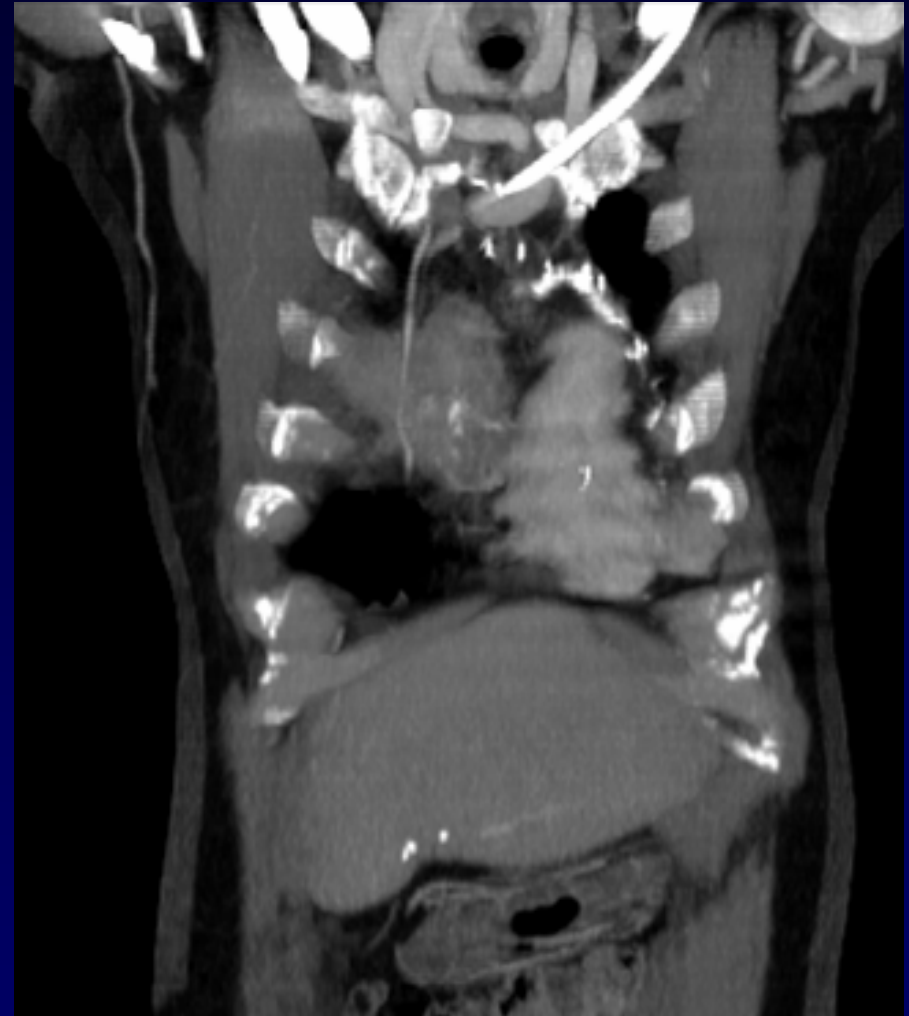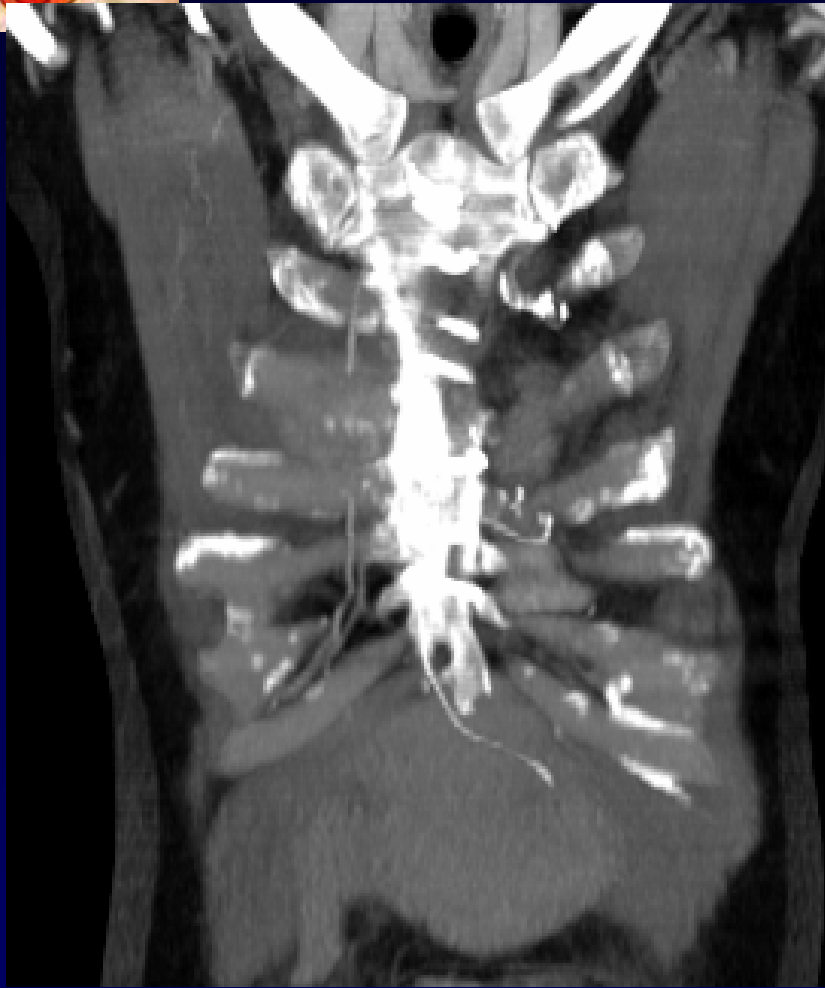**M. EL HAJJAM**

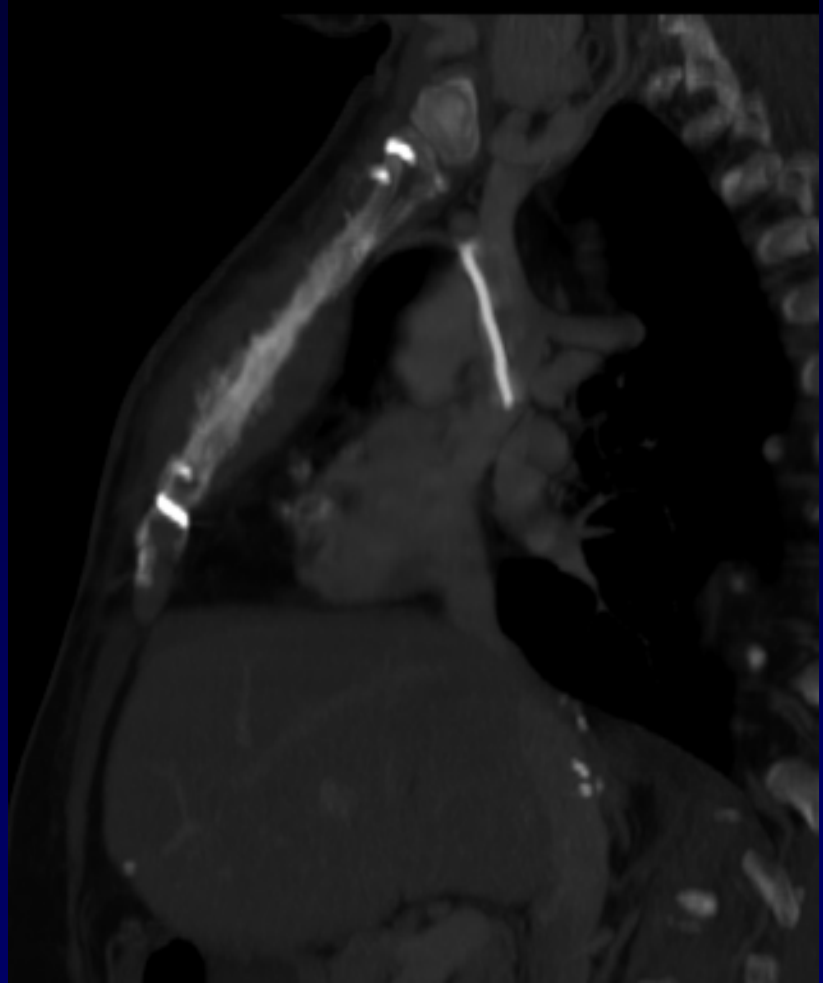
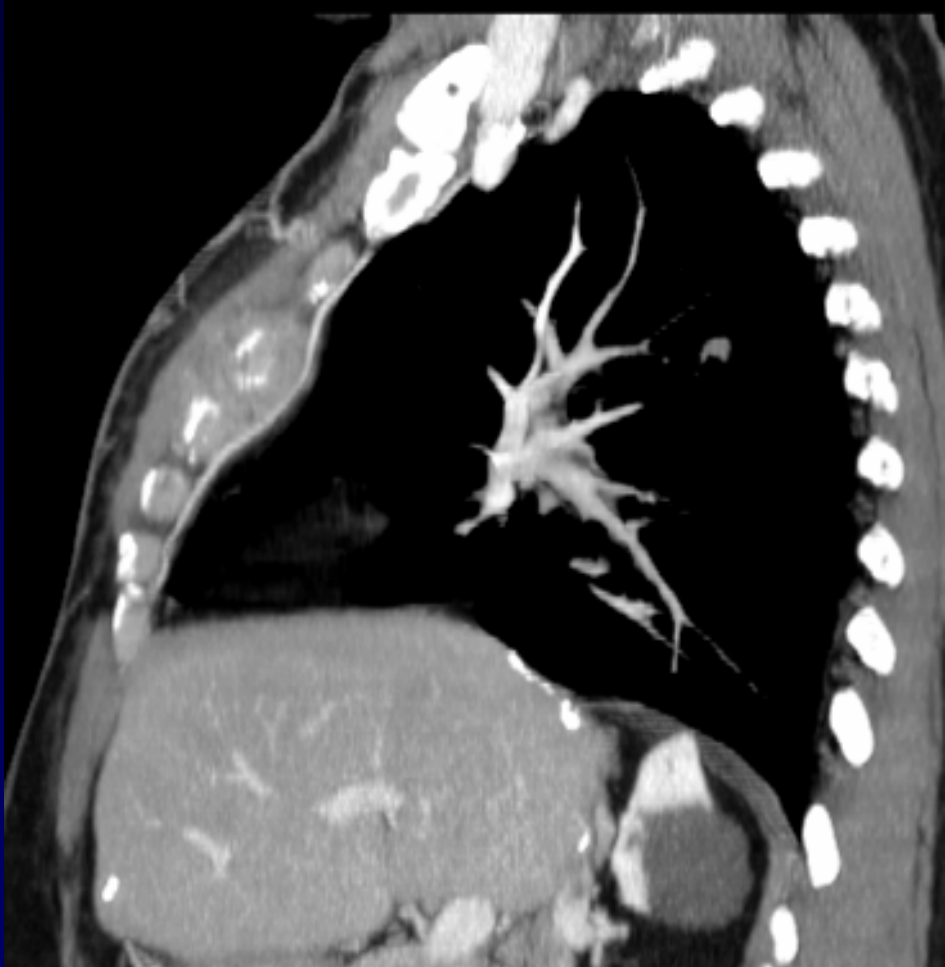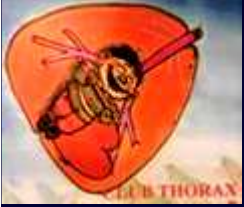**P. LACOMBE**

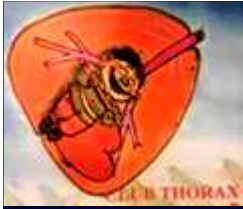**Homme, 67 ans.**

**Masse para-sternale droite**

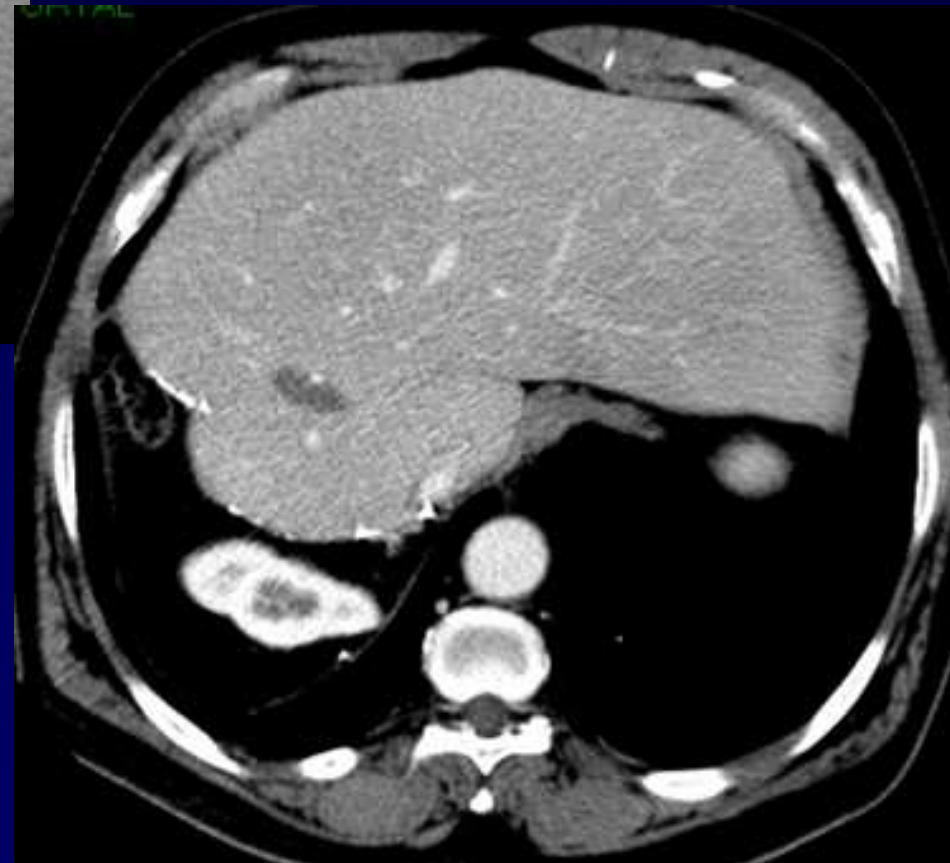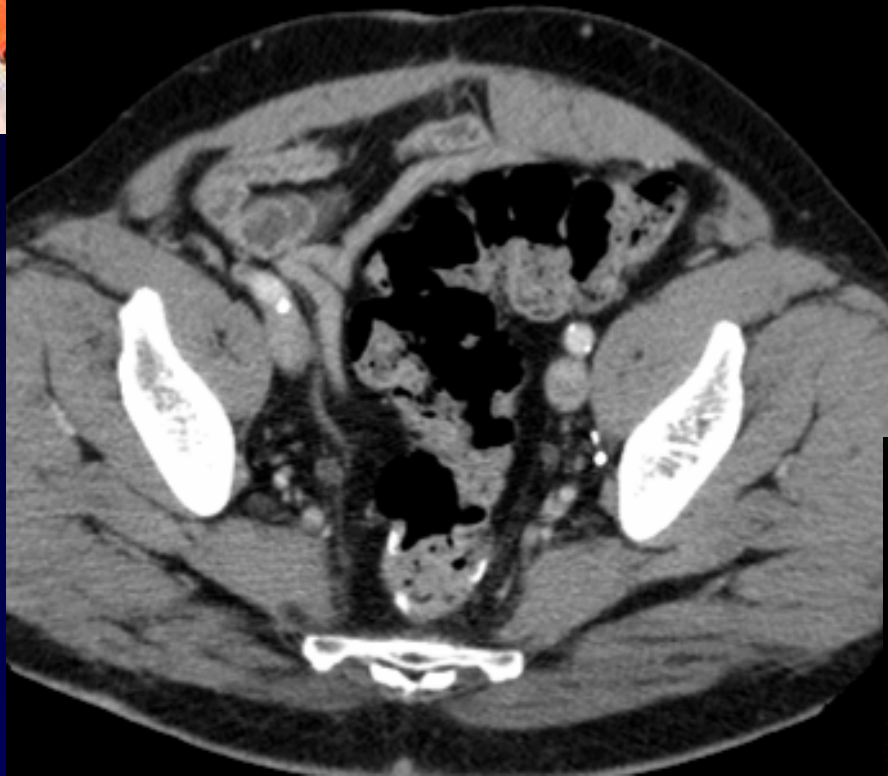





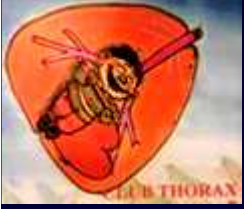


**Diagnostic ?**



**ATCD de chirurgie rectale  
Métastasectomie et RF  
hépatiques**



## **Diagnostic**

**Métastase ganglionnaire mammaire  
interne droite d'un adénocarcinome  
rectal T3 N+ M1**

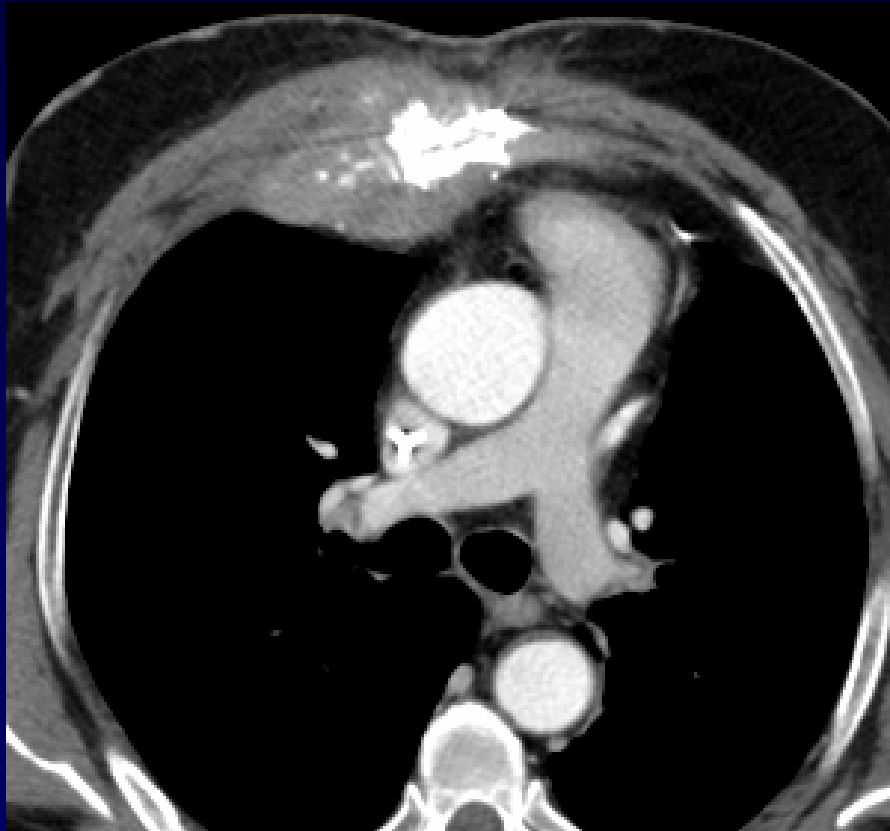
**Radio-chimiothérapie**

**Codage : Paroi – Médiastin – Tumeur maligne**

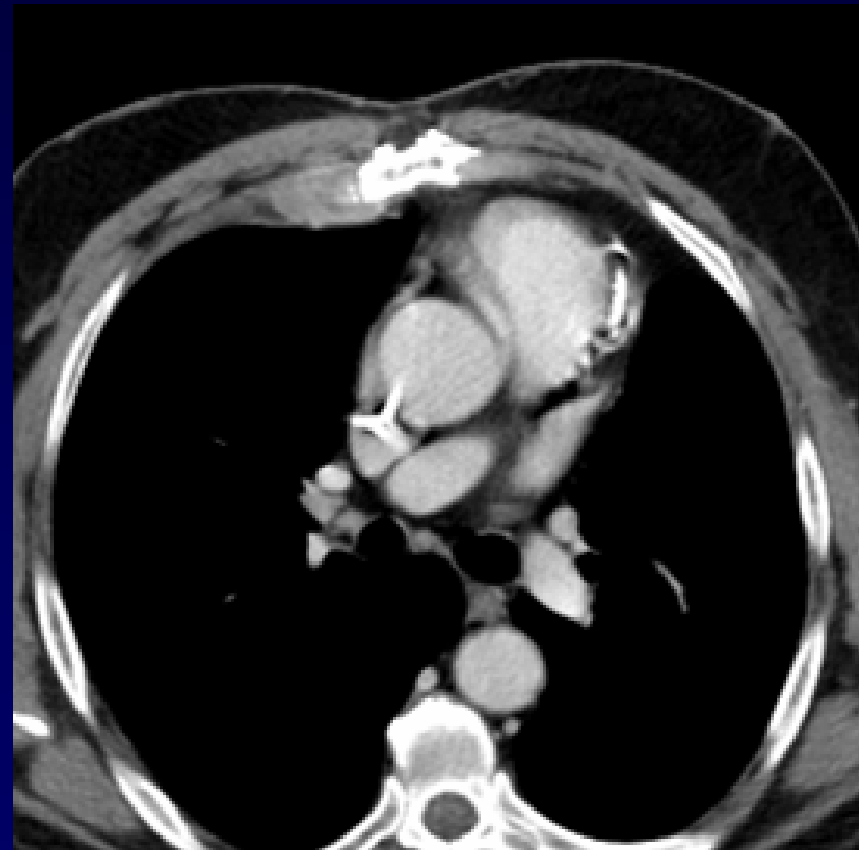


## Chronologie évolutive

Août 2008



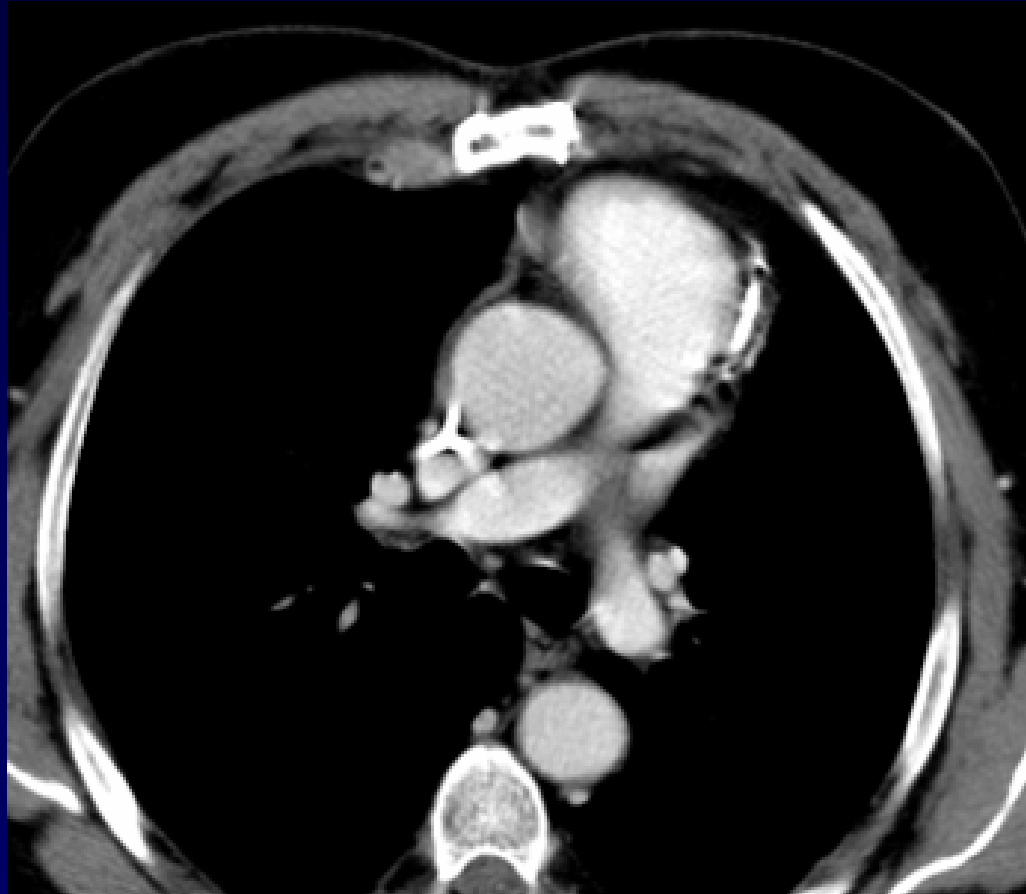Janvier 2007





# Chronologie évolutive

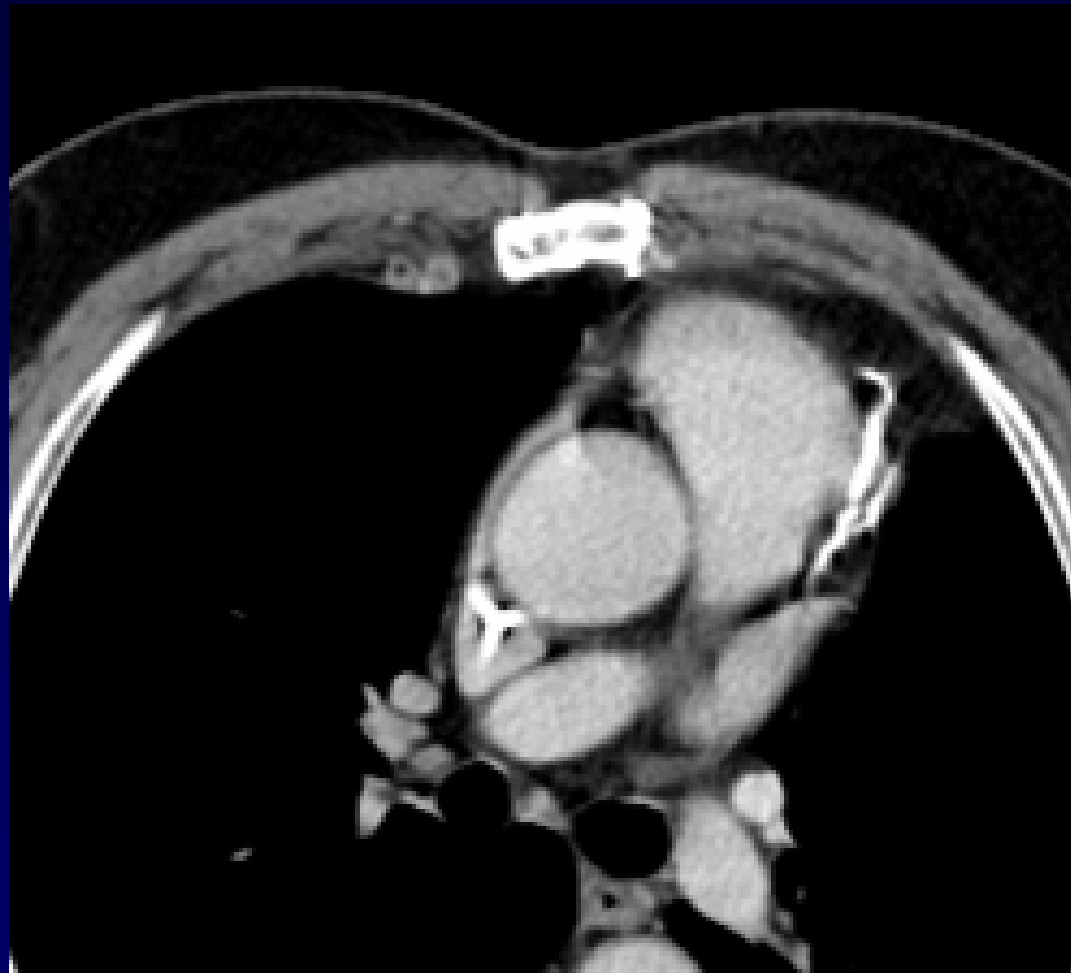Septembre 2006





## **Chronologie évolutive**

**Janvier 2006**



**Ganglions mammaires internes droits**